

UNA NUOVA STORIA:  
il **TAGRAXOFUSP**  
e la **BPDCN**

A stylized city skyline of Bologna, Italy, rendered in white and yellow outlines against a dark blue background. The skyline includes various architectural elements like domes, towers, and buildings. The text 'BOLOGNA - 2 MAGGIO 2023' and 'STARHOTELS EXCELSIOR' is positioned in the lower right area of the skyline.

**BOLOGNA - 2 MAGGIO 2023**  
STARHOTELS EXCELSIOR

FABRIZIO VIANELLO

*UOC Ematologia  
Dipartimento di Medicina  
Università agli Studi di Padova*

UNA NUOVA STORIA:  
il **TAGRAXOFUSP**  
e la **BPDCN**

**BOLOGNA - 2 MAGGIO 2023**  
STARHOTELS EXCELSIOR

**RL ♀ aa 66**

**Dati anamnestici**

- Allergia al trimetoprim-cotrimossazolo.
- Asportazione di melanoma 4 anni fa.
- Doppia artroprotesi d'anca nel 2009 e 2010.
- Colecistectomia nel 2009.
- Ipertensione arteriosa in terapia con nebivololo.

All'inizio di febbraio 2021 comparsa di neoformazione all'avambraccio sinistro

Nell'aprile 2021 si rivolgeva a specialista dermatologo che eseguiva biopsia

# UNA NUOVA STORIA: il **TAGRAXOFUSP** e la **BPDCN**

BOLOGNA - 2 MAGGIO 2023  
STARHOTELS EXCELSIOR

## REPERTO MORFOLOGICO

Cute e sottocute con infiltrato non-epidermotropo di elementi blastici mitoticamente attivi con cromatina dispersa ed evidenti nucleoli, localizzato al derma ed esteso all'ipoderma (1,2).

## CARATTERIZZAZIONE IMMUNO-FENOTIPICA

Immunoreazione per CD4:	positiva
Immunoreazione per CD56:	positiva
Immunoreazione per CD123:	positiva
Immunoreazione per TCL1:	positiva
Immunoreazione per CD117:	negativa
Immunoreazione per MPO:	negativa
Immunoreazione per CD68KP1:	focalmente/debolmente positiva
Immunoreazione per CD33:	positiva
Immunoreazione per TdT:	focalmente positiva
Immunoreazione per CD30:	negativa
Immunoreazione per CD20:	negativa
Immunoreazione per CD79a:	parzialmente positiva
Immunoreazione per CD19:	negativa
Immunoreazione per CD3:	negativa
Immunoreazione per CD7:	negativa
Immunoreazione per MNF116:	negativa

## DIAGNOSI

Reperti istologici coerenti con neoplasia a cellule blastiche plasmocitoidi dendritiche.

## Staging:

- PET/TAC: ipermetabolismo in sede di avambraccio sinistro SUV 10.6, un linfonodo ipermetabolico in sede giugulare sn
- Biopsia osteomidollare: nella norma

UNA NUOVA STORIA:  
il **TAGRAXOFUSP**  
e la **BPDCN**

BOLOGNA - 2 MAGGIO 2023  
STARHOTELS EXCELSIOR

**15/6/21: 1 ciclo Tagraxofusp 12 mcg/kg in regime di ricovero**

**infuso gg +1**, sospeso gg +2-3 per febbre, aumento ponderale 2 kg, albuminemia <35 g/L, rumori polmonari  
Terapia con albumina e diuretici

**infuso gg +4-5**

Decorso: aumento transaminasi G3 (AST fino a 1000, ALT fino a 400), dispnea con necessità di O2 ad alti flussi. Piastrinopenia G4.

Trasferimento in ICU per CLS grade 3-4 (NCI CTCAE v5.0), trattato con NIV. Intercorrente FA parossistica

UNA NUOVA STORIA:  
il **TAGRAXOFUSP**  
e la **BPDCN**

**BOLOGNA - 2 MAGGIO 2023**  
STARHOTELS EXCELSIOR

**Dal 15/7/21 al 31/1/2021**

**5 cicli Tagraxofusp 9 mcg/kg (3 in regime di ricovero, 3 in regime ambulatoriale)**

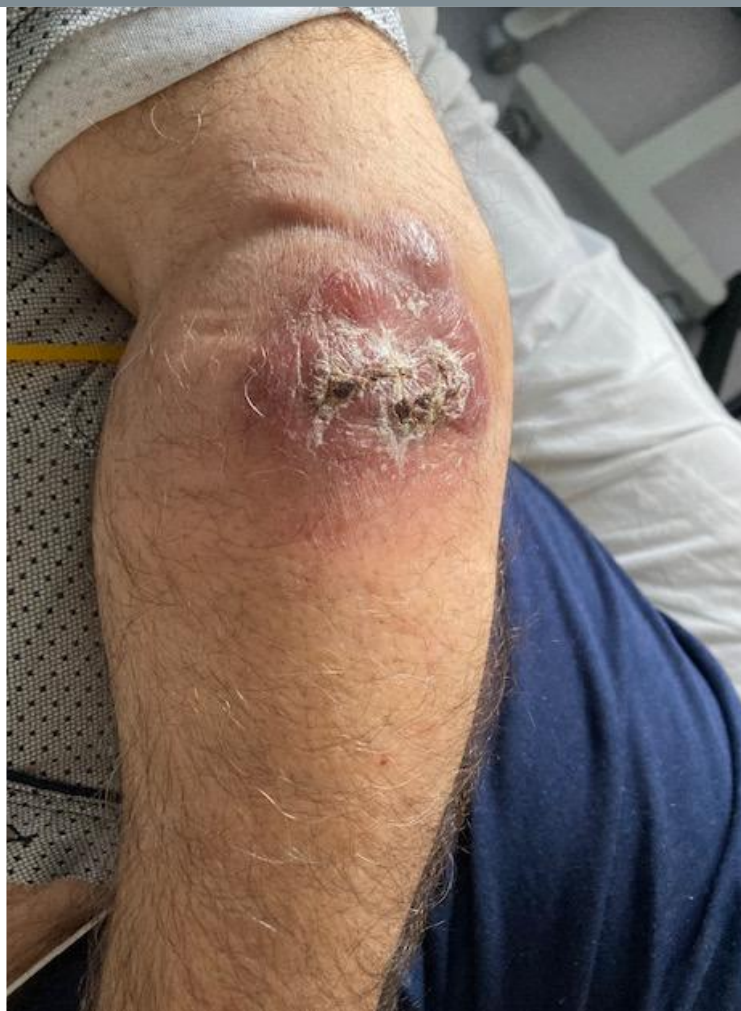Somministrazione per 5 gg senza complicazioni

Rivalutazione dopo 3 cicli con PET: non più ipermetabolismi all'avambraccio né al linfonodo giugulare sn

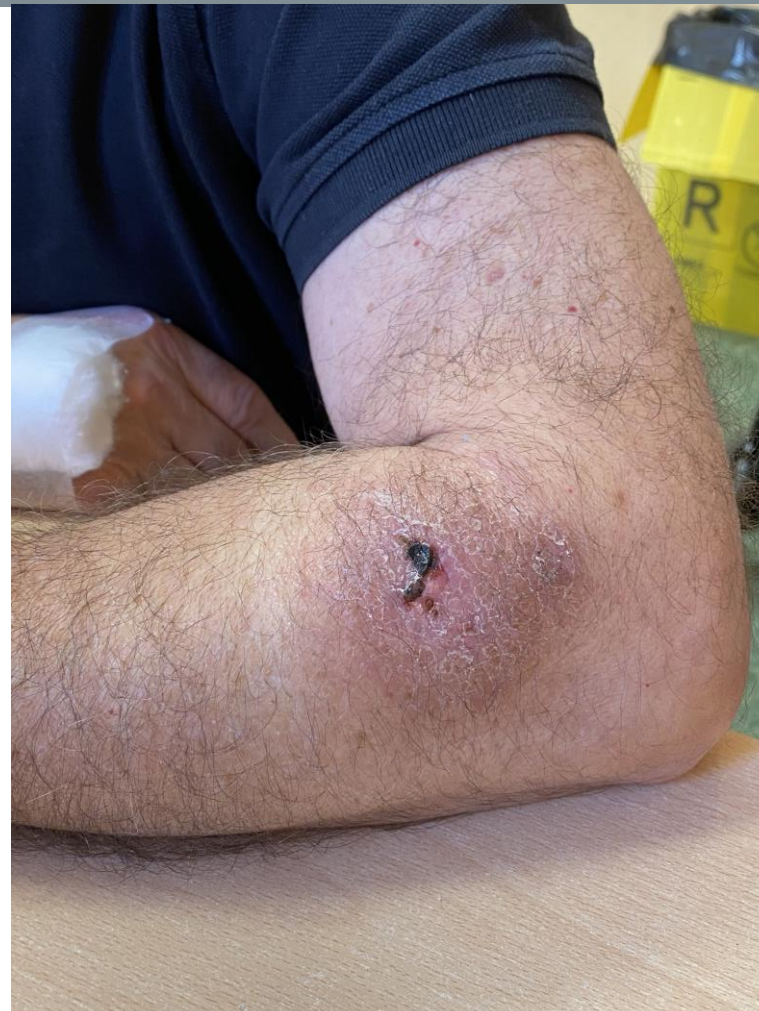UNA NUOVA STORIA:  
il **TAGRAXOFUSP**  
e la **BPDCN**

**BOLOGNA - 2 MAGGIO 2023**  
STARHOTELS EXCELSIOR

Pre  
tagraxofusp



Dopo il 1° ciclo  
tagraxofusp

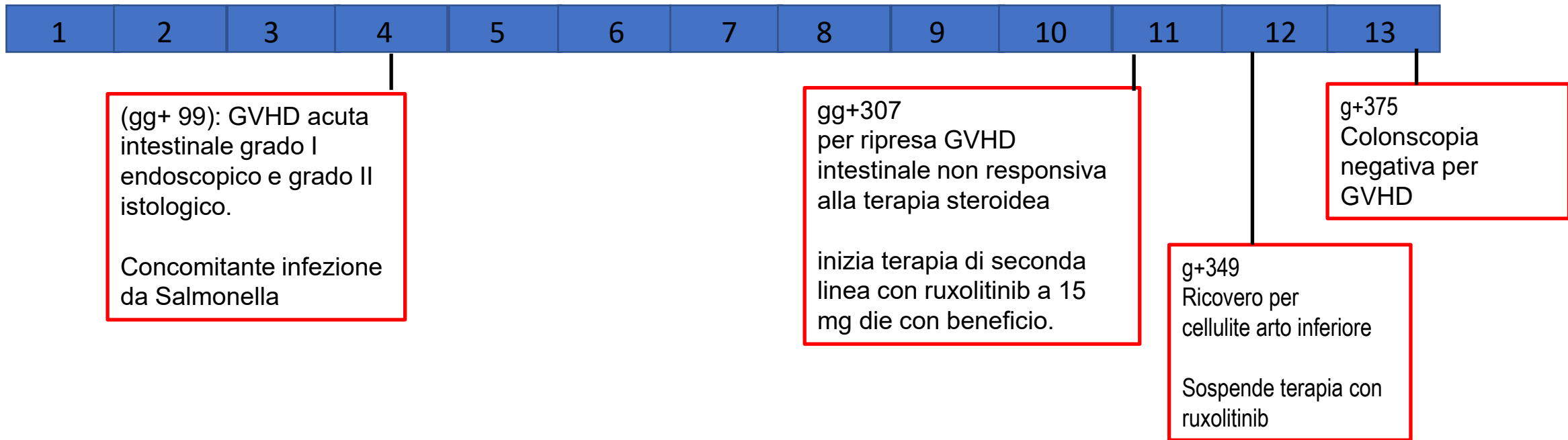


UNA NUOVA STORIA:  
il **TAGRAXOFUSP**  
e la **BPDCN**

BOLOGNA - 2 MAGGIO 2023  
STARHOTELS EXCELSIOR

17/03/22 ALLOTRAPIANTO MUD 7/8 (classe di rischio HCT CI6 (obesità))

- Condizionamento con Treosulfano e Fludarabina
- Profilassi GVHD con ciclofosfamide (gg +3 e +4) e ciclosporina (dal gg +5), MMF fino al gg +35.
- Rituximab x 1 per riattivazione EBV
- GVHD cutanea grado I, stadio II
- Riattivazione CMV trattato con valganciclovir, poi Foscarnet
- AKI su CKD



UNA NUOVA STORIA:  
il **TAGRAXOFUSP**  
e la **BPDCN**



**BOLOGNA - 2 MAGGIO 2023**  
STARHOTELS EXCELSIOR

FABRIZIO VIANELLO

*UOC Ematologia  
Dipartimento di Medicina  
Università agli Studi di Padova*